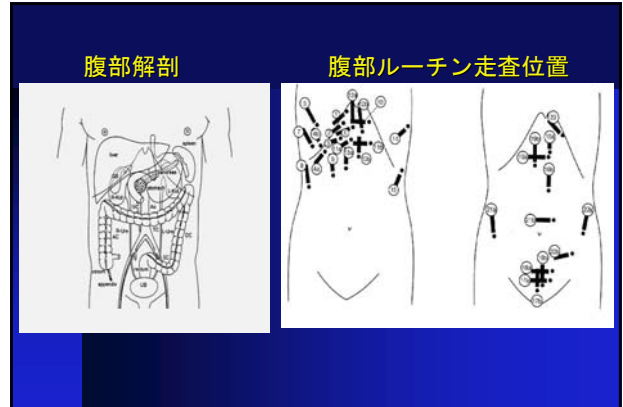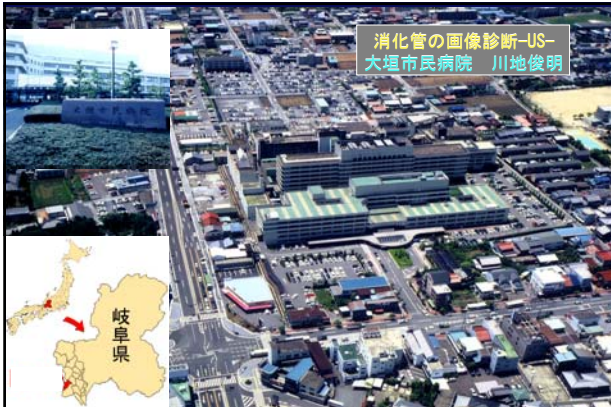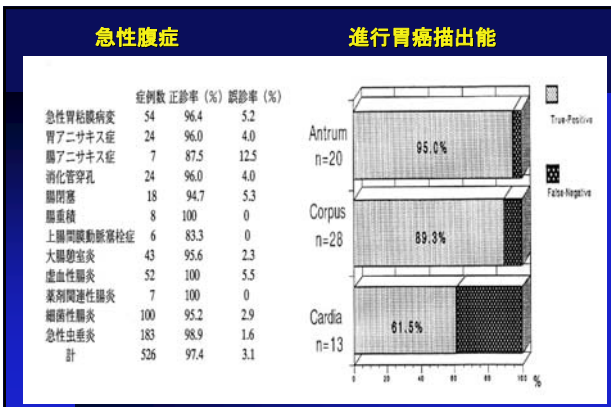
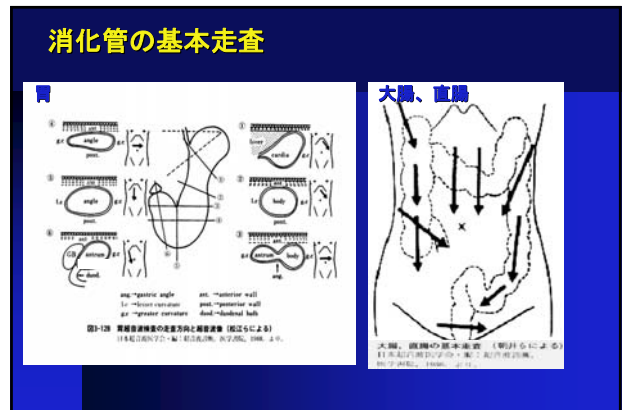


急性腹症

胃潰瘍、十二指腸潰瘍、AGML、虫垂炎、炎症性大腸疾患
イレウス、腸重積症、回腸末端炎、腸間膜リンパ節炎、etc.

消化管腫瘍

胃腫瘍、大腸腫瘍、虫垂腫瘍、小腸腫瘍 etc.



- ### チェックポイント
- ① 消化管壁の肥厚
 - ② 腸管の拡張
 - ③ 腸管の狭窄
 - ④ multiple concentric ring sign
 - ⑤ 腹水
 - ⑥ free air
 - ⑦ リンパ節腫大
 - ⑧ 周囲臓器への直接浸潤の有無
 - ⑨ 他臓器への転移

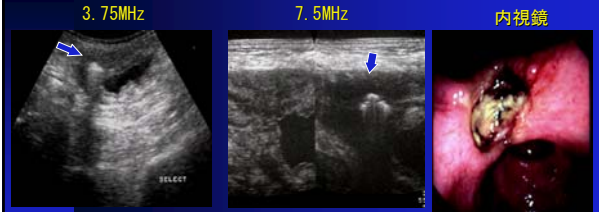
超音波断層に於ける胃壁の解剖

内腔より外側へ

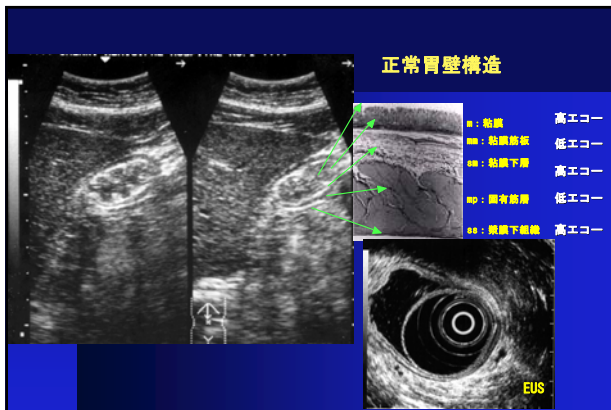
- 第1層 (高エコー) 腺窩上皮あるいは境界エコー
- 第2層 (低エコー) 固有腺上皮、粘膜筋板
- ◎ 第3層 (高エコー) 粘膜下層
- ◎ 第4層 (低エコー) 固有筋層
- 第5層 (高エコー) 漿膜下及び漿膜

食道、大腸ともに5層構造を示す。(尚、食道は超音波内視鏡による)

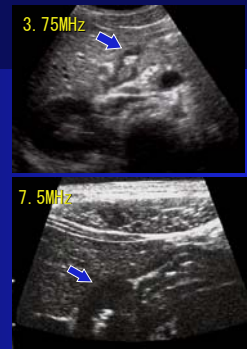
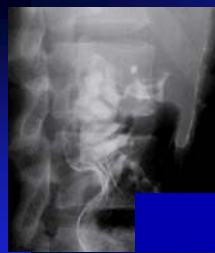胃潰瘍



胃潰瘍の超音波所見：限局した低エコーの壁肥厚であり、潰瘍内部のairなどの高エコーが観察されることもある。大きい潰瘍は浮腫による壁肥厚がみられることもある。

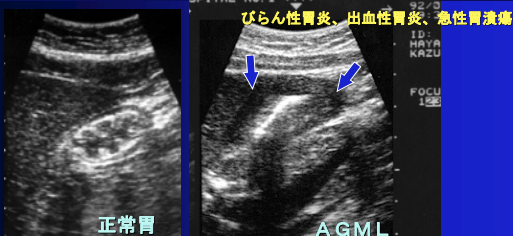


十二指腸潰瘍



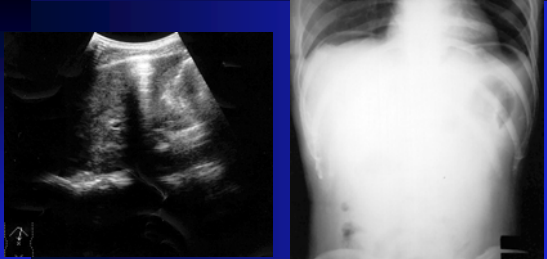
急性胃粘膜病変 (AGML)

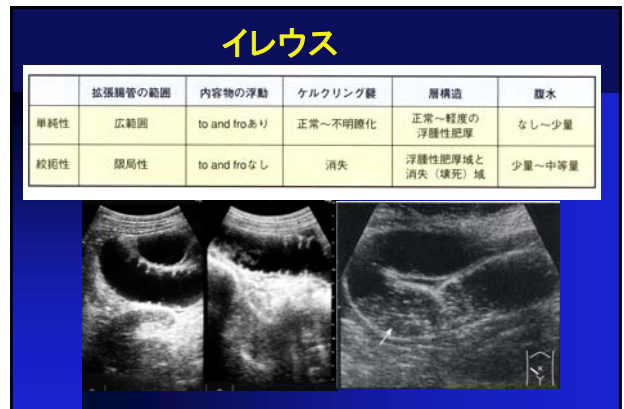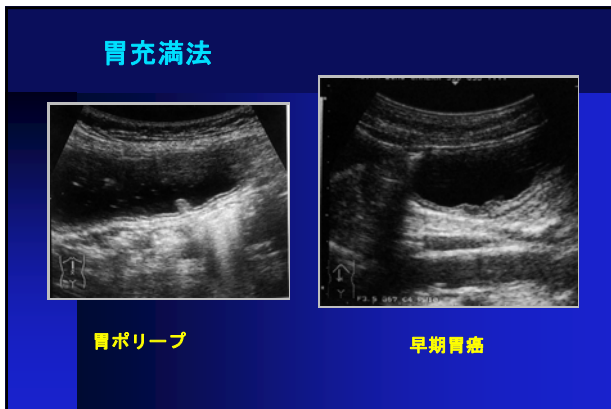
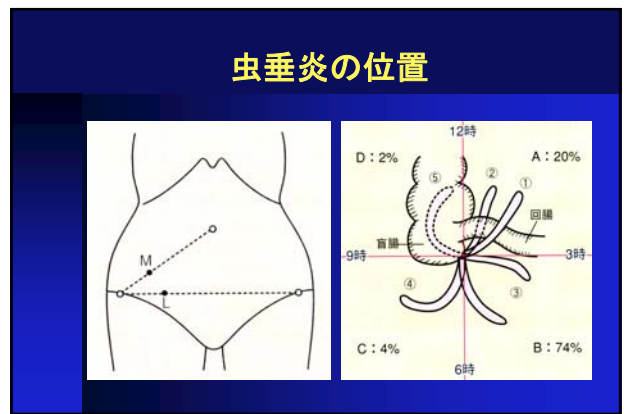
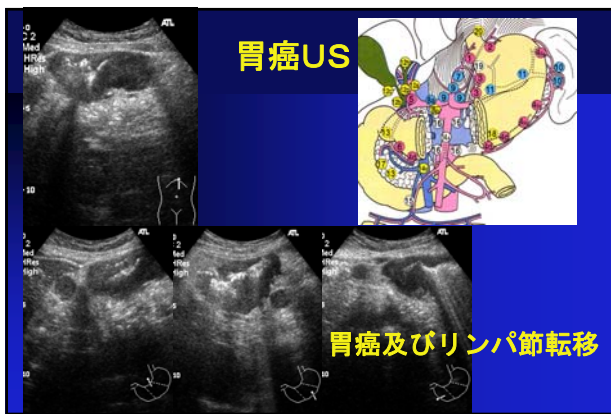
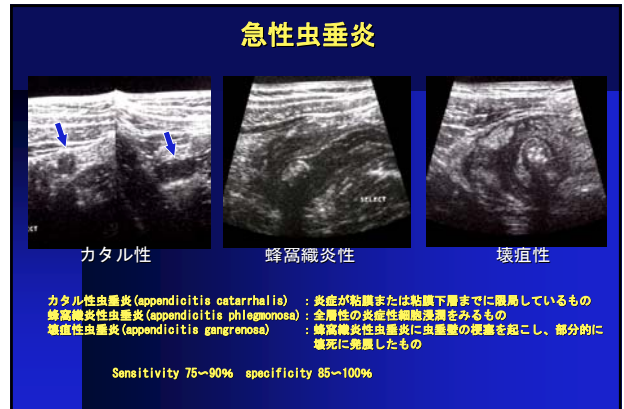
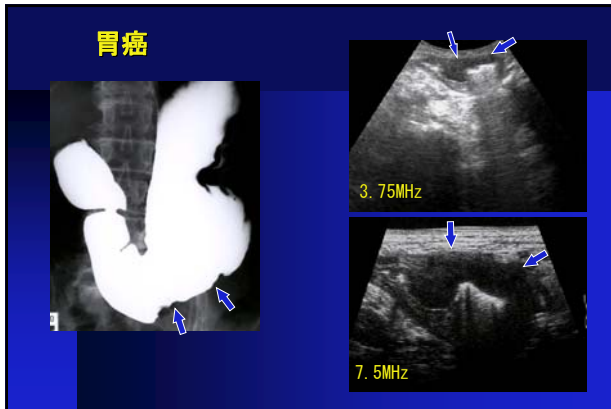acute gastric mucosal lesion



超音波所見：胃壁の全周性肥厚・びまん性の強い肥厚像
第3層粘膜下層の著大な肥厚像とエコーレベルの低下

消化管穿孔





腸重積

腸管の一部がそれに連なる腸管内腔に嵌入した状態
小児は原因不明が多い
 成人はポリープ、腫瘍、腸炎、腸痙、痙攣など

浮腫性に肥厚した腸管壁が重積し、層状に認められる
 (multiple concentric ring sign)

虚血性大腸炎

何らかの原因により急性虚血性循環障害きたした結果生じた区域性病変
 腹痛、下痢、下血の三主徴 40~60才
 WBC,CRP ↑ 赤沈亢進

炎症の主座が粘膜下層 15cm前後の区域性病変
 第3層の低エコー浮腫性肥厚

大腸癌

腸炎ピブリオ腸炎

0-157腸炎

急性出血性大腸炎

サルモネラ腸炎

大腸憩室炎

腸管壁より腸管外へ突出する低エコー腫瘍像 (炎症、膿瘍形成)
 腫瘍内高エコー (糞石、浸出物)
 連続する腸管壁の肥厚
 腫瘍周囲高エコー (周囲脂肪織炎)